ISSN 2175-0831
21º Workshop de Plantas Medicinais de Mato Grosso do Sul
11º Empório da Agricultura Familiar
Anhanguera-Uniderp - Campo Grande – MS – 25 a 27 de maio de 2023

Efeito do gel das folhas de *Pouteria ramiflora* (Mart.) Radlk na cicatrização em ratos diabéticos

Andréia Cristina Lopes Corrêa[1]; Gilberto Gonçalves Facco[2]; Ademir Kleber Morbeck de Oliveira[2,3]; Gabriely Pereira da Silva[4]; Amanda Auto Ourives[2]; Rosemary Matias[2,3]

[1]*Pós-Doc do Programa de Pós-Graduação em Meio Ambiente e Desenvolvimento Regional, E-mail: andreiabio.correa27@gmail.com;* [2]*Programa de Pós-Graduação em Meio Ambiente e Desenvolvimento Regional, Universidade Anhanguera-Uniderp, Campo Grande – MS, Brasil;* [3]*Mestrado em Ciências Ambientais, Unic, Cuiabá;* [4]Aluna de Iniciação cientifica CNPq, Curso Odontologia - *Universidade Anhanguera-Uniderp, Campo Grande – MS, Brasil;*

RESUMO

A biodiversidade de espécies encontradas no Cerrado apresentam substâncias capazes de constituir novos modelos de produtos com capacidade de acelerar o processo de cicatrização dos tecidos dos portadores de diabetes. O gênero *Pouteria* apresenta diversas atividades biológicas, dentre elas o potencial anti-inflamatório. Este estudo objetivou avaliar o efeito do uso tópico de uma formulação à base de extrato etanólico das folhas de *Pouteria ramiflora* (figo do cerrado) na cicatrização de feridas cutâneas de ratos diabéticos mediante análise morfológica e histológica. O extrato etanólico das folhas, coletadas de exemplares na região de Corguinho, Mato Grosso do Sul, foi utilizado na preparação de uma formulação a 2%. O extrato etanólico e o gel a 2% foram administrados nas feridas induzidas nos ratos diabéticos em quatro períodos (7, 14, 21 e 30 dias). Os resultados mostraram que os tratamentos realizados com extrato etanólico e o gel a 2%, tanto sistêmico quanto tópico, foi completamente efetivo na aceleração da cicatrização das feridas, especialmente, por meio da modulação do estresse oxidativo e da reação inflamatória em comparação ao grupo controle. Os tratamentos com extrato etanólico e gel a 2% favoreceram a cicatrização cutânea em ratos diabéticos e pode ser uma opção terapêutica para tratamento de feridas em pacientes diabéticos.

Palavras-chave: *Diabetes mellitus, Plantas medicinais,* Figodocerrado,

INTRODUÇÃO

Das espécies do Cerrado, com potencial medicinal está *Pouteria ramiflora* (Mart.) Radlk., Sapotaceae, conhecida como curriola, figo do cerrado, uma espécie comum da borda do pantanal sul-mato-grossense. As espécies do gênero *Pouteria* possuem como marcador quimiotaxonômico os flavonoides e compostos fenólicos (COSTA, 2014) além desses compostos, a *P. ramiflora* apresenta ainda os taninos (SILVA *et al.*, 2009).

Essas classes de metabólitos secundários são responsáveis por inúmeras atividades biológicas como antioxidantes, anti-inflamatórias (COUTINHO et al.,

2009), e apontadas como responsáveis por acelerar a cicatrização de feridas e promover a restauração de tecidos lesionados (ROSA *et al.*, 2014). Essas atividades são importantes para o uso de plantas na cicatrização de feridas cutâneas, um processo complexo que envolve a organização do tecido conjuntivo, através de modificações celulares, bem como, síntese da matriz extracelular (XIE et al., 2013;).

As feridas crônicas são comuns em pacientes diabéticos. O Diabetes Mellitus é considerado um problema de saúde pública, caracterizada por hiperglicemia, com a diminuição da produção de insulina, resistência tecidual periférica à insulina ou a combinação de ambos fatores, bem como suas complicações particularmente de longo prazo, como doenças cardiovasculares, nefropatia, retinopatia, neuropatia e úlceras nos membros inferiores (LIMA et al., 2013).

Desta forma, com base na magnitude epidemiológica das complicações de pacientes diabéticos, em especial na cicatrização de feridas, objetivou-se avaliar o efeito do uso tópico de formulações à base de extrato etanólico das folhas de *Pouteria ramiflora* na cicatrização de feridas cutâneas de ratos diabéticos mediante análise histológica.

MATERIAL E MÉTODOS

As folhas de *Pouteria ramiflora* foram coletadas na Região do Taboco (20°29´54.47´´S 55°48´48.49´´O e 19°26´7.60´´S 55°00´2.78´´O), de 13 matrizes, no município de Corguinho, Mato Grosso do Sul. As folhas foram acondicionadas em sacos de polietileno, em forma de câmara úmida e após a identificação, um exemplar foi catalogado e incorporado ao acervo (7829) da Uniderp. O extrato etanólico bruto foi obtido de 880 g do pó das folhas secas seguindo metodologia de Dilkin *et al.* (2023).

Foram utilizados 60 ratos machos (*Rattus norvegicus*: albinus, Rodentia, Mammalia), pesando de 200 a 250 g da linhagem Wistar. Os animais foram distribuídos aleatoriamente em três grupos com 5 animais (n=5), Grupos experimentais: grupo extrato etanólico e grupo gel a 2%. Os procedimentos

cirúrgicos foram realizados mediante os pesos dos animais para o cálculo de anestésicos, sendo anestesiados por via intraperitoneal com Cetamina (90 mg/kg) e Xilazina (10 mg/kg). A indução de diabetes foi realizada pela administração de estreptozotocina (Sigma®), na dose única de 50 mg/kg de peso corporal (EBAID *et al*., 2011). Após 30 dias da manutenção da diabetes foram realizadas as feridas cirúrgicas nos animais, mantidos nas gaiolas individuais. O experimento ocorreu nos períodos de 7, 14, 21 e 30 dias de pós-operatório. Para condução do experimento a pesquisa foi aprovada no Comitê de Ética no Uso de Animais da Anhanguera-Uniderp (2953/2014).

No término dos períodos estabelecidos, procedeu-se eutanásia dos animais com dose letal de anestésico; as lesões cutâneas foram excisadas com margem de 0,5 mm de pele íntegra em torno da lesão, em profundidade até a fáscia muscular, em condições assépticas, realizando-se corte mediano, tendo sido a peça fixada em formol a 10%, para posterior processamento do material e confecção das lâminas histológicas. Para avaliação do número de células, foram capturados dez campos, ao acaso, em cada lâmina, utilizando-se microscópio óptico comum em lente ocular 10x, lente objetiva 10x e 40x.

Na análise estatística os dados obtidos foram submetidos à análise estatística utilizando o software Bioestat 5.0 pelo Teste de Kruskal-Wallis, com nível de significância $p \leq 0,05$ e as medianas foram comparadas pelo teste de DUNN (5%).

RESULTADOS E DISCUSSÃO

Pelas avaliações microscópicas das feridas(Figuras 1 e 2),observa-se que os grupos extrato etanólico e gel 2% apresentaram redução do infiltrado inflamatório do 7º dia ao 14º, diferente do grupo Controle ($p=0,038$) que apresentou diferença significativa em relação ao grupo experimental tratado com o extrato etanólico; esse grupo apresentou constante infiltrado neutrófilo no 7º dia, o que possivelmente contribuiu para a cicatrização atrasada e deficiente de um animal. Na avaliação microscópica da cicatrização em quatorze dias,(Figura 2) o grupo controle com epiderme em processo de organização, derme profunda tecido de granulação organizado e feixes de fibras colágenas. Já os grupos Extrato e gel 2% apresentam discreto infiltrado inflamatório, tecido de granulação com fibras colágenas mais

espessas e re-epitelização. De acordo com Schultz *et al.* (2011), nesta fase acontecerá a proliferação de fibroblastos, produção de colágeno, transformação da matriz extracelular provisional em matriz definitiva de colágeno, e a total re-epitelização.

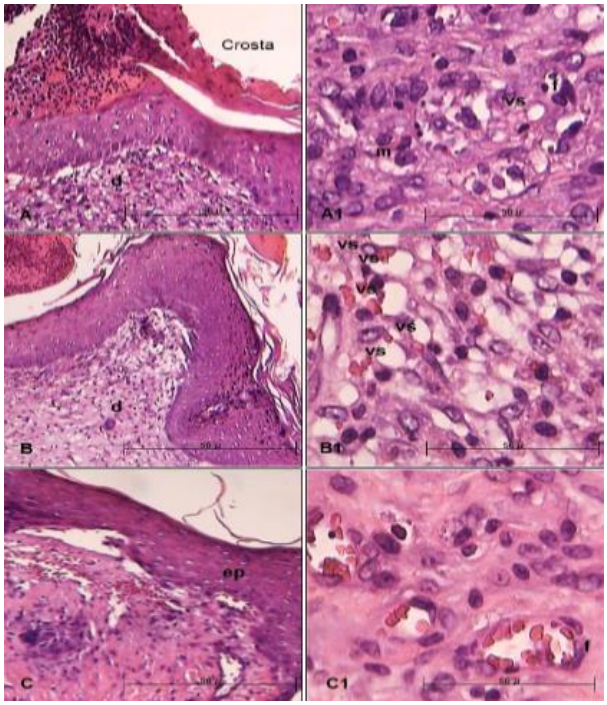

Figura 1. Fotomicrografia de cortes histológicos de feridas cutâneas de ratos diabéticos dos grupos: controle Carbopol (A, A1); Extrato Etanólico (B, B1) e Gel a 2% (C, C1) aos 7 dias após a lesão da ferida cutânea. Crosta, epiderme (ep); derme (d) derme profunda com tecido granulação, macrófagos, fibroblastos (f); vasos sanguíneos, (angiogênese) (vs), (HE, 10 e 40x).

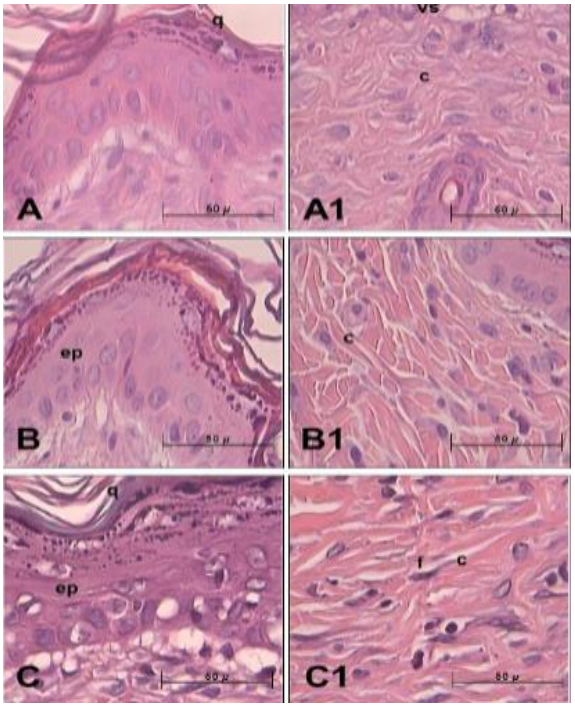

Figura 2. Fotomicrografia de cortes histológicos de feridas cutâneas de ratos diabéticos. Controle (Carbopol) (A, A1), extrato etanólico (B, B1) e Gel 2% (C, C1) aos 14 dias após a lesão da ferida cutânea. Epiderme (ep); queratina (q); derme (d); fibroblasto (f); fibras de colágeno (c); HE.

Observaram-se aos 21 dias que os grupos apresentavam re-epitelização completa das feridas. Da mesma forma a derme estava de acordo com a fase final do processo de reparo da pele com diminuição da neovascularização e da presença de mononucleares. Comparando-se ao controle (Figuras 3A, B, C), os grupos extrato etanólico e gel 2% mostraram acentuada presença de fibroblastos e colágeno, o que caracterizou o processo de remodelagem da lesão (Figuras 3 D, E, F).

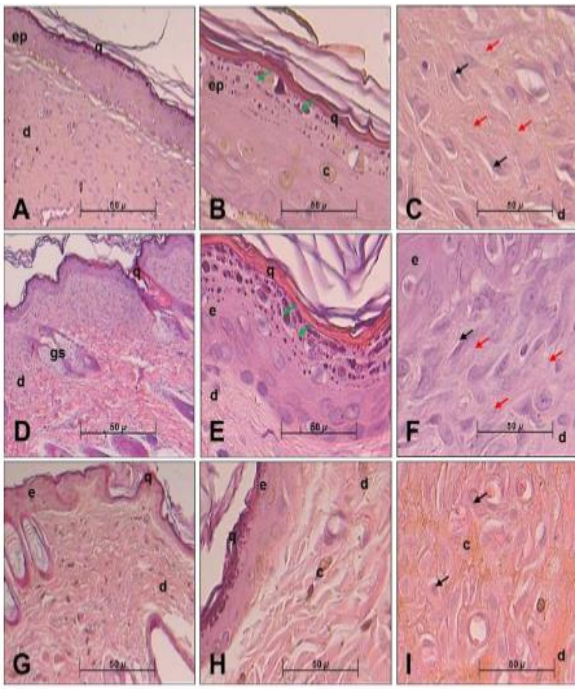

Figura 3. Fotomicrografia de cortes histológicos de feridas cutâneas de ratos do grupo Controle (Carbopol), (A, B, C), Extrato Etanólico (D, E, F) e Gel 2% (G, H, I) aos 21 dias após a lesão da ferida cutânea; epiderme (ep), queratina (q), derme (d), camada granulosa (seta verde), fibroblasto (seta preta), colágeno (seta vermelha). HE

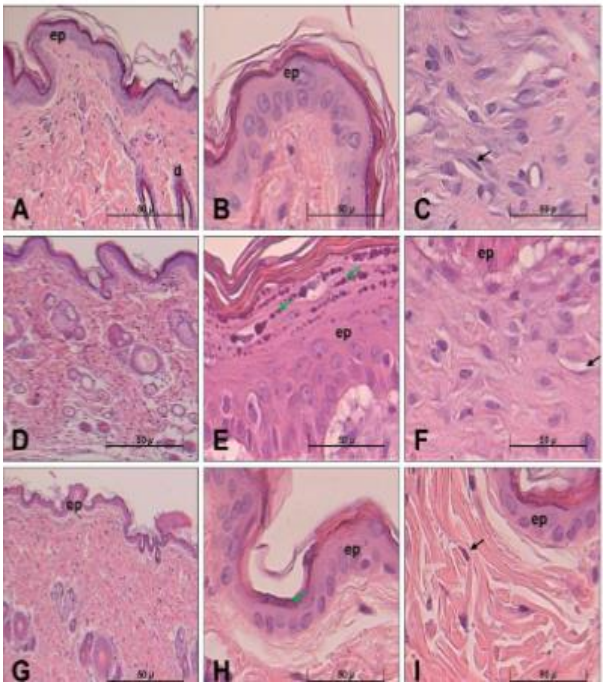

Figura 4. Fotomicrografia de cortes histológicos de feridas cutâneas de ratos do grupo Controle (Carbopol), (A, B, C), Ext_{EtOH} (D, E, F) e Gel 2% (G, H, I) aos 30 dias após a lesão da ferida cutânea; epiderme (ep), queratina (q), derme (d), camada granulosa (seta verde), fibroblasto (seta preta), colágeno (seta vermelha). HE.

Os achados histológicos demostraram a evolução do processo de remodelagem tecidual com início a partir do 14º dia (Figuras 4D, E, F) com presença marcante das camadas de epitelização e fechamento da lesão após 30º dia de tratamento; os grupos não apresentaram diferenças estatísticas quando comparados.

O extrato etanólico das folhas de *P. ramiflora* possui como componentes majoritários os compostos fenólicos e flavonoides e os resultados obtidos demonstraram que os flavonoides encontrados provavelmente apresentam efeito inibitório das células inflamatórias, aumento do número de fibroblastos com organização do tecido de granulação nos grupos a partir de 7 dias. O tratamento com gel a 2% acelerou a cicatrização dos animais diabéticos quando comparados com grupo controle.

AGRADECIMENTOS

Ao apoio Financeiro da Fundação de Apoio ao Desenvolvimento do Ensino, Ciência e Tecnologia do Estado de Mato Grosso do Sul (FUNDECT) e a Bolsa de mestrado. À Universidade Anhanguera–Uniderp, pelo suporte financeiro. Ao CNPq, pelas Bolsas de produtividade em pesquisa, aos pesquisadores.

REFERÊNCIAS

COSTA, D. L. M. G.; RINALDO, D.; VERANDA, E. A.; SOUZA, J. F.; NASSER, A. L. M.; SILVA, A. C. Z.; BALDOQUI, D. C.; VILEGAS, W.; SANTOS, L. C. Flavonoid Detection in Hydroethanolic Extract of *Pouteria torta* (Sapotaceae) Leaves by HPLC-DAD and the Determination of Its Mutagenic Activity. **Journal of Medicinal Food,** v. 17, n. 10, p. 1103-1112, 2014.

COUTINHO, M. A. S.; MUZITANO, M. F.; COSTA, S. S. Flavonoides: Potenciais agentes terapêuticos para o processo inflamatório. **Revista Virtual de Química**, v. 1, n. 3, p. 241-256, 2009.

DILKIN, E. R. S., MATIAS, R, OLIVEIRA, A. K.M.; CORRÊA, B. O. Fungitoxic effect and phytochemical characteristics of Brazilian Cerrado weeds against *Rhizoctonia solani* and *Macrophomina phaseolina* fungi. **Brazilian Journal of Biology**, 84, 2024.

EBAID, H. A.; SALEM, A.; SAYED, A.; METWALLI, A. Whey protein enhances normal inflammatory responses during cutaneous wound healing in diabetic rats. **Lipids in Health and Disease**, v.10, [s. n.], p. 235- 239, 2011.

LIMA, M. H. M.; ARAUJO, E. P. Diabetes mellitus e o processo de cicatrização cutânea. **Cogitare Enfermagem**, v. 18, n. 1, p. 170-172, 2013.

ROSA, A. S.; BANDEIRA, L. G.; MONTE-ALTO-COSTA, A.; ROMANA-SOUZA, B. Supplementation with olive oil, but not fish oil, improves cutaneous wound healing in stressed mice. **Wound repair and regeneration**, v. 22, n. 4, p. 537–547, 2014.

SCHULTZ, G. S.; DAVIDSON, J. M.; KIRSNER, R. S.; BORNSTEIN, P.; HERMAN, I. M. Dynamic reciprocity in the wound microenvironment. **Wound Repair and Regeneration**, v. 19, n. 2, p. 134-148, 2011.

SILVA, C. A. M.; SIMEONI, L. A.; SILVEIRA D. Genus Pouteria: chemistry and biological activity. **Revista Brasileira Farmacognosia**, v. 19, n. 2a, p. 501-509, 2009.

XIE, Z.; PARAS, C. B.; WENG, H.; PUNNAKITIKASHEM, P.; SU, L. C.; VU, K.;TANG, L.; YANG, J.; NGUYEN, K. T. Dual growth fator releasing multi-functional nanofibers for wound healing. **Acta biomaterialia**, v. 9, n. 12,p. 9351–9359, 2013.